Técnicas y aplicaciones de las suturas nerviosas en ORL

MA Germain
P Marandas
G Demers

Resumen. – El campo de aplicación de las suturas nerviosas en ORL es muy amplio. Conciernen prácticamente a la totalidad de los nervios craneales y al plexo cervical. El objetivo de las suturas nerviosas en ORL es evitar déficit funcionales graves y deformaciones importantes que pueden repercutir negativamente en el ámbito social, afectivo, e incluso profesional. Asimismo, la mayor parte de las suturas se realizan sobre los nervios motores. La preocupación se centra en mejorar los resultados morfológicos, funcionales y estéticos.

Las técnicas de sutura nerviosa en ORL son antiguas: la primera tentativa de reparación de la parálisis del nervio facial fue realizada en 1879 por Drobnick, quien suturó el nervio accesorio al nervio facial. A Sir Charles Ballance se le atribuye la primera publicación, en 1895, de un caso tratado con esta técnica. La primera anastomosis hipoglosofacial la llevó a cabo Korte, en 1901. Seddon, en 1947, definió los principios clínicos y quirúrgicos para el tratamiento de las heridas de los nervios periféricos. Los resultados terapéuticos iniciales fueron decepcionantes. Sin embargo, las técnicas microquirúrgicas han experimentado un desarrollo continuado en la cirugía de los nervios periféricos y del plexo braquial gracias a Millesi (1967) [8] y a Narakas (1972), respectivamente. La escuela francesa ocupa un lugar importante en el desarrollo de las suturas nerviosas.

© 2000, Editions Scientifiques et Médicales Elsevier SAS, París. Todos los derechos reservados.

Reseña anatómica y fisiológica

NERVIOS CRANEALES Y PLEXO CERVICAL

Los nervios vinculados con la actividad ORL son los nervios craneales y el plexo cervical.

Los nervios craneales comprenden doce pares de nervios, numerados según su orden de emergencia a la superficie del encéfalo y su orden de salida de la cavidad craneal.

El plexo cervical está constituido por las ramas anteriores de los cuatro primeros nervios raquídeos cervicales.

Las ramas motoras o profundas están dominadas por el nervio frénico, que desciende por la vaina aponeurótica del escaleno anterior. Inerva el diafragma. Es el principal nervio del mecanismo de la inspiración.

Las ramas cutáneas o superficiales constituyen el plexo cervical superficial. Está formado por cuatro ramas: mastoidea, auricular, transversa y supraclavicular. Estas ramas se utilizan como abastecimiento de injertos para reparar los nervios motores en patología cervicofacial.

Michel A Germain : *Professeur au collège de médecine des hôpitaux de Paris, département cervicofacial et ORL, institut Gustave-Roussy, 39, rue Camille-Desmoulins, 94805 Villejuif cedex.*
Patrick Marandas : *Chef de service cervicofacial et ORL, département cervicofacial et ORL, Institut Gustave-Roussy, 39, rue Camille-Desmoulins, 94805 Villejuif cedex.*
Georges Demers : *Chef du département ORL et cervicofacial, hôpital Hôtel Dieu, 11, rue Côte du Palais, Québec G1 R2 J6, Canada.*

LESIONES DE LOS NERVIOS. DEGENERACIÓN WALLERIANA

Los nervios están formados por agrupaciones de fibras nerviosas, las cuales a su vez forman los fascículos nerviosos. Desde el centro hacia la periferia, las fibras nerviosas están constituidas por: el axón o cilindroeje, que es la prolongación de la célula motora del neuroeje o de la célula sensitiva. La vaina de Schwann, formada por células alargadas. Los fascículos nerviosos, que agrupan numerosas fibras, están rodeados por el perineuro. El propio nervio está rodeado del epineuro, vaina también conjuntiva *(fig. 1).*

Tras la sección de un nervio se producen varios fenómenos en los extremos proximal y distal.

— En el extremo proximal, los axones seccionados atraviesan la superficie de sección y crecen en todas las direcciones dentro del tejido cicatrizal contiguo. Los elementos conjuntivos de sostén proliferan. El conjunto de estos fenómenos forma el neuroma, que produce un abultamiento en forma de porra en el extremo del nervio seccionado.

— El extremo distal sufre degeneración walleriana, la cual es constante y reversible. La sección de las fibras nerviosas conduce a una degeneración de su parte distal, que queda separada de la célula, es decir, del centro trófico. Finalmente, de la fibra nerviosa sólo queda una vaina de Schwann vacía.

— La regeneración nerviosa se manifiesta en 1 a 2 semanas. El muñón nervioso proximal emite unos finos filamentos que nacen en los cilindroejes. Si se ha realizado el contacto entre los dos extremos del nervio, estas gemaciones entran en los túbulos schwannianos deshabitados. La velocidad de crecimiento es de aproximadamente 1 a 2 mm por día. Las fibras en regeneración son orientadas por las vainas de

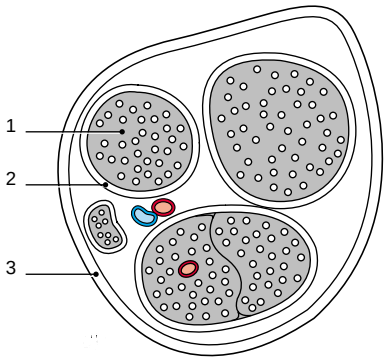

1 *Sección del nervio facial*
1. Haz cilíndrico de fibras nerviosas sostenidas en el interior por el epineuro; 2. están rodeadas por el perineuro; 3. todo el conjunto está rodeado por el epineuro.

Schwann que quedan. El axón que penetra en la vaina de Schwann reconstituye, a medida que va creciendo, la vaina de mielina y la vaina de Schwann.

— Degeneración de las fibras musculares: después de más de 6 meses de desinervación, las placas motoras se lesionan y las fibras musculares sufren una degeneración conjuntiva.

Técnicas de sutura de los nervios en ORL

ACCESO AL NERVIO

No se debe acceder al nervio directamente en su zona de lesión, pues los tejidos cicatrizales que lo rodean están mal individualizados. No existe un plano de disección preciso. Se corre el riesgo de lesionar gravemente el nervio. Los autores recomiendan buscar inicialmente el tronco nervioso en su situación habitual en las regiones sanas del lado proximal o del lado distal, o en ambos lados. El nervio se eleva mediante cintas de silicona. Se diseca progresivamente en dirección a la lesión. La disección es a menudo larga y delicada. A veces es necesario esculpir el nervio. Si existen dudas, resulta preferible dejar adheridas al nervio las estructuras extrañas. Es necesario reconocer y respetar los filetes colaterales. Durante la disección, es aconsejable no ejercer tracción sobre el nervio ni pinzarlo. Se debe recubrir el nervio disecado con compresas húmedas y templadas. Cuando el nervio queda liberado, la exploración permite tomar decisiones:

— el nervio está seccionado con o sin pérdida de sustancia: se impone la reparación;

— el nervio parece sano, flexible, sin inflamación: se debe proceder a la neurólisis.

La exploración se completará trasladando el nervio fuera de su lecho esclerosado y mal vascularizado. El nervio se colocará en un surco excavado en los tejidos contiguos, bien vascularizados.

EXPLORACIONES ELÉCTRICAS

Son necesarias en el análisis prequirúrgico y durante la intervención. No serán descritas en este capítulo.

TÉCNICAS DE SUTURA DE LOS NERVIOS

■ *Suturas con hilo*

Todos los cirujanos ORL y cervicofaciales pueden precisar reparar nervios en la práctica de su ejercicio.

La aparición en 1969 de las técnicas microquirúrgicas para reparar lesiones nerviosas ha suscitado muchas esperanzas.

La intención de este artículo es clarificar las técnicas esenciales de la sutura de los nervios. La particularidad de los nervios craneales, con respecto a los nervios periféricos es su bajo calibre. Esencialmente, son los nervios motores los que se reparan.

La anestesia específica para las suturas nerviosas en ORL se realiza sin curare, con el fin de permitir localizar bien estos nervios mediante la estimulación eléctrica.

Para realizar las suturas nerviosas es indispensable utilizar un material de microcirugía. En él se incluye un microscopio quirúrgico, con el que pueden verse claramente los fascículos nerviosos y utilizarse hilos finos (10/0) para suturarlos. Los instrumentos de microcirugía son indispensables. Entre los instrumentos cortantes se requerirán: bisturí con hojas 13 y 11, microtijeras curvas finas, microtijeras rectas con muescas, portaagujas de O' Brien, dos micropinzas de disecar nº 3 y 5. Los hilos que se utilizan en las suturas son monofilamentos de nilón montados en las agujas, de calibre 9/0 y sobre todo 10/0 y 11/0. Las agujas que corresponden al hilo poseen un diámetro superior al de las utilizadas en microcirugía vascular. Son agujas redondas. La tendencia habitual es la de emplear hilos muy finos, pues cualquier hilo es un cuerpo extraño. Para la realización de las suturas nerviosas los autores utilizan una lámina de plástico de color amarillo o azul con el fin de mejorar el contraste y aislar la sutura nerviosa del plano subyacente. Durante la sutura, el campo quirúrgico se irriga con una solución de suero fisiológico, con el objeto de evitar la desecación *(fig. 2).*

En este tipo de cirugía es indispensable el estimulador eléctrico. Los autores aconsejan los estimuladores desechables uso. Las técnicas de la sutura nerviosa tienen cierta similitud con las de la microcirugía vascular: cuanto mejor sea la reparación interna, mejor será el resultado. El objetivo de la sutura nerviosa es el de alinear entre sí los fascículos que se corresponden.

Esquemáticamente, existen tres tipos de sutura nerviosa.

— La sutura epineural es el procedimiento clásico de reparación. Consiste en la sutura de la vaina conjuntiva epineural del nervio. La sutura se realiza con puntos separados, del mismo modo que en una sutura microvascular *(fig. 3).* Esta sutura proporciona un aspecto de aparente continuidad externa del nervio, pero esta técnica no garantiza un buen alineamiento de los fascículos en el interior del nervio. Los fascículos pueden estar desalineados o doblados con respecto a los fascículos con los que deben corresponderse.

A veces, los fascículos están alineados con tejido conjuntivo. O, más grave aún, los fascículos pueden estar separados de sus correspondientes por un espacio ocupado por fibrosis cicatrizal, que las gemaciones axonales no podrán atravesar. Los resultados funcionales de esta sutura son hipotéticos, mientras que el aspecto exterior es satisfactorio.

— La sutura fascicular se describió a principios del siglo XIX. Ha vuelto a resultar útil con el desarrollo de la microcirugía, hace 20 años (Millesi) [9]. El objetivo consiste en reparar el nervio fascículo por fascículo. Teóricamente, este procedimiento es el mejor, puesto que afronta entre sí los correspondientes fascículos nerviosos. No obstante, no está probado en el hombre que esta técnica presente resultados superiores a los de las técnicas clásicas: es una sutura traumática, larga, y los hilos se comportan como cuerpos extraños en el interior del nervio *(fig. 4).*

— La sutura epiperineural fue descrita inicialmente por Bourrel. Es considerada por la mayoría de los cirujanos como la técnica de elección. La sutura toma a la vez el epineuro y el perineuro periférico de los fascículos correspondientes. Existen variantes menores según los diferentes autores. No obstante, en esta técnica no se suturan los fascículos

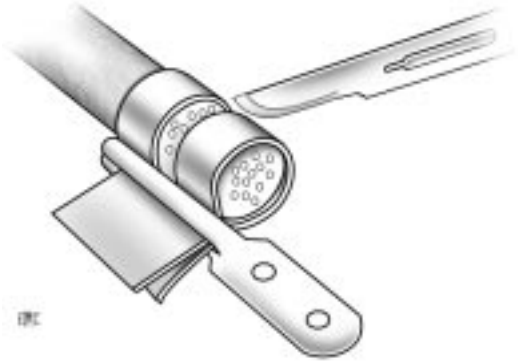

2 *Técnica de limpieza del nervio.*

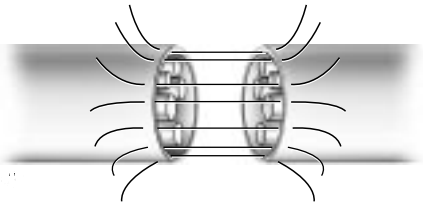

3 *Sutura epineural.*

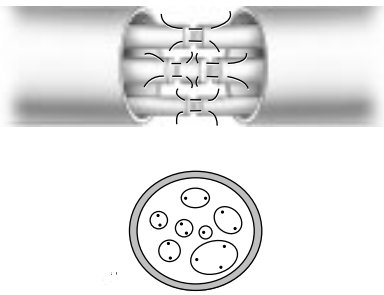

4 *Sutura fascicular. Técnica de Millesi (1 a 3 puntos de sutura por fascículo).*

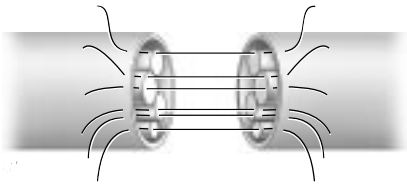

5 *Sutura epiperineural. Técnica de Bourrel.*

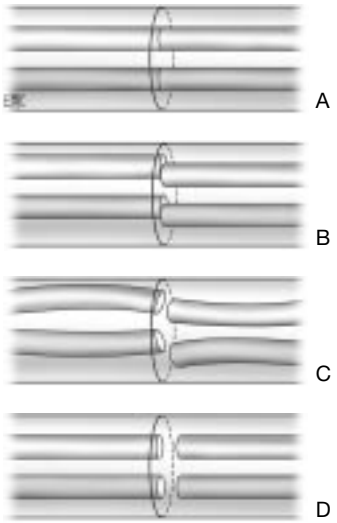

6 *Principales causas de fracaso de las suturas nerviosas.*
A. Alineamiento correcto de los fascículos.
B. Alineamiento incorrecto de los fascículos.
C. Encorvamiento de los fascículos.
D. Espacio muerto entre los fascículos.

centrales del nervio, sino que sólo se afrontan. La técnica tiene varias ventajas: no deja ningún hilo en el interior del tronco nervioso y su resultado es superior al de una sutura epineural clásica. Esta técnica evita la disección fascicular de los dos extremos nerviosos que necesitaría la sutura fascicular. Esta última conduce a la formación de dos haces de fascículos imposibles de unir con precisión. La sutura epiperineural se realiza con puntos separados. La sutura continua no se utiliza en las suturas nerviosas *(fig. 5).*

El lazo de hilo de sutura, una vez cerrado, debe formar idealmente un anillo. Los nudos se aprietan con baja tensión, de manera que los fascículos queden simplemente en contacto. Un cierre excesivo conduce al encorvamiento de los fascículos, a la formación de una hernia o a la salida de los fascículos a nivel de la zona de sutura *(fig. 6).* Los nudos se aprietan con un portaagujas y una micropinza. Es más cómodo comenzar la sutura en el punto medio del plano posterior e ir pasando los demás puntos a un lado y a otro, dirigiéndose de atrás hacia adelante [7]. Se sugieren varias recomendaciones: la sutura nerviosa debe ser realizada en excelentes condiciones técnicas. No existe alternativa entre la abstención inicial y la sutura correcta. Es preferible retrasar la fecha de la sutura nerviosa si no se puede efectuar en buenas condiciones técnicas. La vía de acceso para realizar la sutura nerviosa debe ser amplia. Los dos extremos del nervio herido deben poder aislarse e individualizarse; se recomienda acceder al nervio lesionado en una zona sana y dirigirse progresivamente hacia la zona afectada. La vascularización del nervio proviene del mesoneuro y debe conservarse. Al igual que en los vasos, la manipulación de los nervios debe ser atraumática. Al disecar los nervios, sólo se pinzará la parte superficial del epineuro con pinzas de microcirugía sin dientes. Debe evitarse cualquier tipo de tracción o tensión. La disección del nervio sólo debe aislarlo unos milímetros: hay que evitar su desvascularización. El objetivo es exponer el nervio para permitir la sutura. La disección de los nervios por empuje no permite ganar longitud de forma significativa. La sutura nerviosa debe realizarse sin tensión. Millesi [9] ha insistido sobre el efecto nefasto de la tensión, ya que es un factor que contribuye a la producción de fibrosis sobre la línea de sutura; de ahí que haya aumentado el número de indicaciones de los injertos nerviosos. Como la movilización de los nervios está contraindicada (para evitar la desvascularización), ya que produce tensión, la reparación debe realizarse mediante un injerto nervioso. La tensión del nervio es el criterio fundamental que determina la elección entre la sutura directa o el injerto nervioso. La prueba utilizada es antigua: el primer punto de sutura con hilo 10/0 debe permitir afrontar los dos extremos nerviosos sin que se rompa el hilo, sin que se desgarren los tejidos, y sin que se maniobre sobre el extremo cervicocefálico ni sobre el nervio. De suceder lo contrario, se impone el uso de un injerto nervioso. En la práctica, la sutura nerviosa directa está indicada cuando la sección ha sido precisa y cuando se aprecia que, una vez limpia la zona, la pérdida de sustancia nerviosa sólo es de algunos milímetros.

La limpieza de los dos extremos nerviosos debe realizarse hasta la zona sana, principalmente si los extremos han sufrido contusión, o en caso de sutura secundaria. Los dos extremos

deben ser bien nítidos y presentar una sección perpendicular al eje del nervio. La sección de los nervios siempre es delicada, pues los fascículos se deslizan bajo la hoja del bisturí. Muchos autores han propuesto envolver el extremo libre del nervio con una pequeña banda de plástico flexible, mantenida con un clamp alrededor del nervio. La sección del conjunto con una hoja de bisturí da una sección neta plana. Los nervios del extremo cervicocefálico son de pequeño calibre.

Habitualmente, la sección puede efectuarse mediante microtijeras. Los nervios de la región cervicofacial poseen una arteria colateral muy fina que no puede ser suturada. Debe evitarse la rotación de un extremo nervioso con respecto al otro, lo cual puede lograrse reconociendo varias referencias anatómicas: la situación del mesoneuro, de los vasos superficiales del nervio, de los fascículos intranerviosos.

El azul de metileno diluido, aplicado en poca cantidad sobre el tramo de la sección nerviosa, permite aumentar el contraste visual entre el tejido conjuntivo y el tejido nervioso.

La calidad de la sutura nerviosa depende del buen afrontamiento de los muñones proximales y distales. La fibrosis que se produce en el lugar de la anastomosis nerviosa proviene de la proliferación conjuntiva del epineuro. Está aumentada en caso de que haya tensión y alteraciones vasculares en el lugar de la sutura o alteraciones producidas por el material de sutura. No es habitual inmovilizar la sutura nerviosa.

No obstante, puede ser conveniente en algunos casos específicos flexionar y elevar un poco la cabeza. Los cirujanos experimentados no rodean las suturas o los injertos nerviosos con cualquier material (vena, arteria, lámina de colágeno o de silicona), pues la revascularización de la sutura y de los injertos nerviosos proviene de los tejidos adyacentes.

Varios factores influyen sobre la sutura nerviosa:

— la edad tiene un gran efecto sobre el resultado: los resultados excelentes se logran en personas menores de 30 años. Los resultados mediocres o nulos son habituales en individuos mayores de 60 años;

— el lugar de la lesión hace variar el pronóstico: cuanto más proximal sea la lesión, más mediocre será el resultado. Esto se debe a la mayor longitud de regeneración del nervio y a las modificaciones de la arquitectura intraneural;

— las lesiones parciales de los nervios suturados en una intervención urgente sólo permiten lograr una orientación fascicular después de la sección completa. Los fascículos intactos son capaces de compensar y de ocultar las insuficiencias de la regeneración nerviosa;

— en las secciones nerviosas, la sutura primaria da mejores resultados que la sutura secundaria, siendo el injerto fascicular el menos apropiado.

La única mejoría de los resultados concierne a los pacientes sometidos a una reparación urgente. De este modo, desde 1969, los tres progresos esenciales obtenidos en el terreno de la reparación de las lesiones de los nervios son: las técnicas microquirúrgicas, la operación urgente y la reparación sistemática de los ejes vasculares lesionados.

Existen otros factores que también actúan positivamente sobre la calidad de los resultados: la fisioterapia es una técnica de elección, ya que mejora el trofismo de los tejidos, mantiene el ánimo del paciente y su voluntad de curación y le ayuda a utilizar al máximo el potencial nervioso de que disponga.

■ *Suturas nerviosas mediante cola biológica*

Las propiedades adhesivas de la fibrina humana fueron utilizadas por Young y Medawar en 1940 en la sutura nerviosa. Matras realizó un estudio experimental en 1972 y posteriormente puso en práctica la técnica en la clínica (1975).

La preparación del nervio seccionado y de los injertos nerviosos es idéntica a la de la anastomosis clásica con hilo de sutura. La unión se realiza generalmente por grupos fasciculares. El injerto más profundo se sitúa primero, luego el siguiente y así en forma sucesiva. Con el fin de realizar una unión selectiva, el injerto y el nervio que se va a reparar se colocan sobre una lámina fina de plástico que se retira después de realizar la unión, es decir, pasados unos 2 o 3 minutos. Es conveniente que el injerto presente un exceso de longitud (20 %) para eliminar cualquier tensión a nivel de la anastomosis. Esto es imperativo para la unión aislada. En muchos casos, la unión con adhesivo se realiza conjuntamente con algunos puntos de sutura con hilo del 10/0. Durante la reparación del nervio facial cerca del agujero estilomastoideo, se dispone de un muñón corto y es posible que haya que resecar el epineuro. En este caso, la fijación mediante hilos de sutura sobre la circunferencia del muñón nervioso corto es técnicamente difícil. Por lo tanto, se indica utilizar cola, para lo cual se recomienda pegar los 3 o 4 injertos nerviosos por su extremo en un bloque común. Un corte de este bloque permite obtener una sección neta del mismo diámetro que el del muñón que debe injertarse. Dicho extremo se une al muñón, el cual se recubre de una fina capa de adhesivo, realizando un epineuro artificial y hemostasia.

La técnica combinada del pegado y la sutura con hilo permite ahorrar tiempo y lograr un afrontamiento preciso de los fascículos [12], tan bueno o mejor que con la sutura sola.

■ *Neurorrafia mediante láser CO_2*

Ha sido utilizada por varios autores en las suturas de los nervios con el fin de evitar cuerpos extraños a nivel de la neurorrafia. A pesar de los beneficios teóricos potenciales, las posibles lesiones térmicas del nervio anulan los beneficios vinculados a la ausencia de cuerpos extraños. Además, parece que la solidez de la anastomosis es insuficiente.

■ *Tubulización nerviosa*

A pesar de que numerosos experimentos han mostrado que los tubos no degradables (silicona) carecen de interés terapéutico, un gran número de autores continúa realizando investigaciones sobre este concepto de utilización de guías en la reparación de los nervios. Se fabrican con materiales que permiten el aporte nutricional del nervio, al tiempo que evitan la regeneración desordenada de los axones.

OBTENCIÓN DE LOS INJERTOS NERVIOSOS EN CIRUGÍA CERVICOFACIAL

Ante una pérdida de sustancia nerviosa, la única elección técnica consiste en realizar un injerto de nervio. Se trata de autoinjertos obtenidos de nervios sensitivos o en un territorio paralítico [10]. Los nervios, extraídos en toda su longitud, se cortan según la medida de la pérdida de sustancia, teniendo en cuenta la retracción del 20 % que suelen sufrir los injertos nerviosos. Se van uniendo uno a uno los grupos fasciculares del extremo proximal con los grupos fasciculares correspondientes del extremo distal. En cada extremo, un punto de sutura con hilo fino de 10/0 une el grupo fascicular al epineuro del injerto, afrontando perfectamente ambos extremos. Los autoinjertos nerviosos constituyen un importante progreso en esta cirugía y pueden ser utilizados varios meses después de la lesión. En los casos de cáncer, debe realizarse un examen extemporáneo del nervio resecado, pues algunos tumores avanzan a lo largo del nervio: tal es el caso del carcinoma adenoide quístico o cilindroma. Puede ser necesario extraer el nervio de su canal (nervio dentario, porción mastoidea del nervio facial).

La supervivencia de los injertos queda asegurada por la revascularización a partir del lecho en el cual se ha colocado el injerto. La vascularización en los extremos y a través de la zona de sutura es mínima.

La anestesia producida como secuela de la extracción del injerto debe ser mínima en las zonas donde existe posibilidad de suplencia. Habitualmente, es primordial reparar los nervios motores para evitar las secuelas graves. Los nervios motores también se reemplazan con injertos de nervio sensitivo.

Los nervios utilizados como injertos son muy numerosos.

— El plexo cervical superficial es el que se utiliza más frecuentemente como injerto nervioso en ORL, sobre todo las ramas cervicales transversa y auricular. La rama auricular rodea el borde posterior del músculo esternocleidomastoideo (ECM) y asciende verticalmente hacia el pabellón del oído, por detrás de la vena yugular externa. La rama transversa rodea el borde posterior del ECM y se dirige transversalmente hacia adelante. La vía de acceso de estos nervios se realiza a lo largo del borde anterior del ECM. La secuela anestésica de la obtención de estos nervios no es importante *(fig. 7).*

— El nervio safeno externo de la pierna, o nervio sural, también se utiliza mucho. Resulta interesante por su gran longitud. Es la rama del nervio ciático poplíteo interno. Nace en el hueco poplíteo, 2 cm por encima del pliegue poplíteo. Discurre entre los músculos gemelos. Posteriormente atraviesa la aponeurosis y se hace superficial. La longitud total del nervio safeno externo varía entre 20 y 40 cm, es decir, lo que se requiere para poder realizar las suturas faciofaciales cruzadas. La extracción del nervio safeno externo debe ser completa, con el fin de que la sección proximal, donde se formará el neuroma, quede bien situada en la porción subaponeurótica. La extracción de este nervio produce una zona estrecha de hipoestesia en la región supramaleolar externa. Existe controversia sobre dónde debe realizarse la incisión cutánea para obtener la muestra del nervio safeno externo. En el niño pequeño, sólo una vía de acceso longitudinal continua permite obtenerla de forma atraumática. En el adulto se han descrito diferentes incisiones: longitudinales, transversales u oblicuas cortas *(fig. 8).* La extracción del nervio empezará por la incisión poplítea alta, donde el nervio es fácilmente accesible. El segmento proximal es el más utilizado debido a que presenta fascículos compactos.

El pronóstico de los injertos nerviosos mejora de manera considerable en ciertas condiciones: juventud del paciente (menor de 30 años), retraso inferior a 6 meses entre la lesión y la reparación nerviosa, pérdida de sustancia inferior a 5 cm, número máximo de cordones nerviosos, tejidos adyacentes bien vascularizados y cirujano idóneo.

NEUROTIZACIÓN MUSCULAR

La reinervación muscular directa es una técnica de reinervación por implantación directa de un nervio o de una rama nerviosa en uno o varios músculos después del arrancamiento del nervio del músculo o avulsión traumática o quirúrgica de la parte neural del músculo (donde se localizan las placas motoras). La base fisiológica de esta operación consiste en que un músculo desinervado acepte una nueva inervación de un nervio extraño, pues su sensibilidad a la acetilcolina se encuentra distribuida por todo el músculo, mientras que en el músculo normalmente inervado la sensibilidad a la acetilcolina se localiza en las placas motoras.

Las fibras nerviosas introducidas en un músculo desinervado forman nuevas placas motoras, también en localizaciones inhabituales y muy alejadas de la parte neural.

En los inicios de esta técnica se implantaba un nervio motor en el músculo. Actualmente, la técnica se ha perfeccionado y el nervio motor que se va a implantar se separa en finas ramas para que la neurotización sea más extensa, tanto en superficie como en profundidad.

La técnica consiste en recuperar el muñón proximal del nervio arrancado o en extraer un nervio motor donante y conectarlo a los músculos receptores. Habitualmente es necesario utilizar uno o varios injertos nerviosos. El extremo distal de los injertos nerviosos se divide bajo microscopio quirúrgico en finos fascículos. Es útil resecar 1,5 cm de epineuro. Estas terminaciones nerviosas se implantan en los músculos

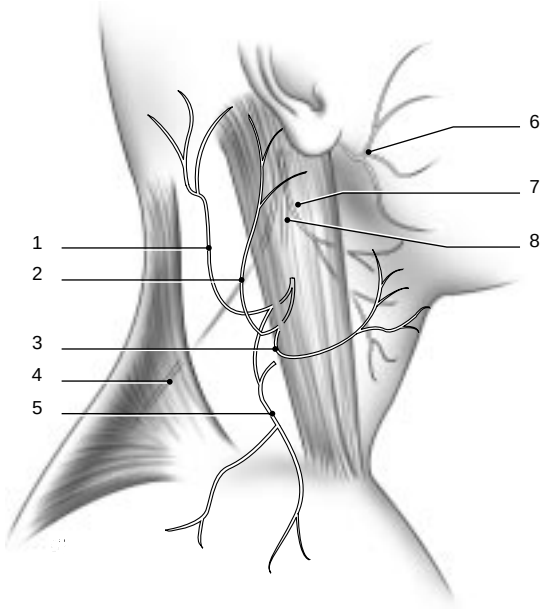

7 *Plexo cervical superficial y nervios motores en ORL*
1. Rama mastoidea
2. Rama auricular
3. Rama cervical transversa
4. Nervio accesorio
5 Rama supraclavicular
6. Nervio facial
7. Nervio hipogloso mayor
8. Nervio neumogástrico o nervio vago.

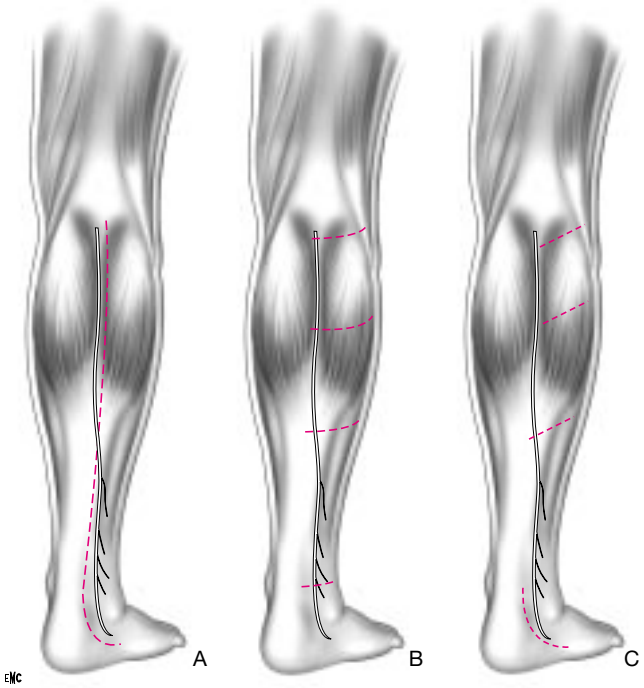

8 *Incisiones descritas para la obtención del nervio safeno externo.*
A. Longitudinal en el niño.
B. Transversal de Comtet-Millesi.
C. Oblicua de Alnot-Narakas.

receptores en pequeñas hendiduras realizadas al separar las fibras musculares. El epineuro se sutura a la aponeurosis del músculo con hilo de 10/0. Resulta conveniente dispersar ampliamente las terminaciones nerviosas, tanto en superficie como en profundidad. Los resultados indican que se forman placas motoras y que las fibras musculares reinervadas vuelven a tener trofismo. Los resultados son mejores en la persona joven y cuando la masa muscular reinervada es importante.

Las indicaciones quedan limitadas a los casos donde es imposible realizar una sutura directa o un injerto nervioso y cuando el músculo desinervado presenta en el electromiograma (EMG) una fibrilación como manifestación de su estado de vitalidad *(fig. 9).*

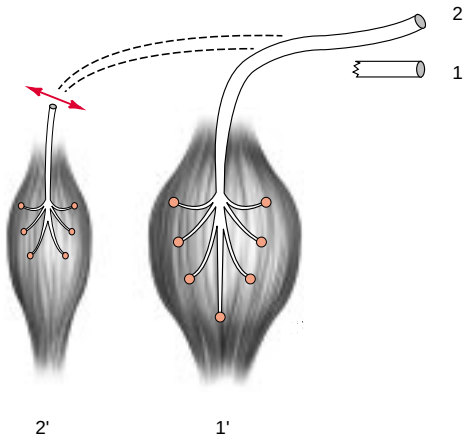

9 *Neurotización muscular directa.*
El nervio del músculo 1′ ha sido arrancado. El nervio del músculo 2′ es utilizado para la neutorización muscular del músculo 1′. Las terminaciones nerviosas se implantan en el músculo receptor a través de pequeñas hendiduras distribuidas en profundidad y en superficie.

Aplicaciones de las suturas nerviosas en ORL

REPARACIÓN DEL NERVIO FACIAL

Técnicas de reparación del nervio facial en la porción temporal

En el fascículo 46-190 de la Encyclopédie médico-chirurgicale se explican las técnicas de sutura, descompresión y desviación, así como la anastomosis faciofacial homolateral, bien descrita por Chouard.

Reparación de las ramas del nervio facial

Si bien la reparación precoz de las lesiones del tronco del nervio facial está bien codificada, la necesidad de reparar las ramas nerviosas periféricas es menos conocida. Deben tratarse siguiendo los mismos principios que para las lesiones del tronco nervioso.

En la cirugía de la parótida, la lesión del nervio facial se reconoce en el momento intraoperatorio. Después de realizar la exéresis del tumor, el nervio facial debe ser inspeccionado en todo su trayecto y estimulado a nivel proximal. En caso de que se haya lesionado una rama, la reparación debe realizarse inmediatamente mediante sutura terminoterminal o por interposición de un injerto nervioso.

En caso de lesión traumática, el nervio facial debe repararse lo antes posible. Una excepción son las heridas muy contaminadas, como las heridas por arma de fuego. Conviene entonces marcar los extremos proximales y distales del nervio con clips metálicos y volver a intervenir cuando la herida esté limpia.

Idealmente, para obtener los mejores resultados, la reparación nerviosa debe realizarse dentro de los 30 días siguientes al traumatismo. Los traumatismos de la mejilla requieren habitualmente un acceso del VII par a través de la región parotídea, con el fin de identificar las ramas proximales y distales del nervio. En los traumatismos complejos, la misma rama nerviosa puede seccionarse en varias localizaciones.

Cuando se examina a un paciente que presenta una parálisis facial, tiempo después de haberse producido el traumatismo, la decisión de operar es más difícil de tomar.

En caso de que no existan movimientos voluntarios ni respuesta alguna en el EMG, debe explorarse el nervio y realizarse una sutura o un injerto.

La exploración de las ramas nerviosas periféricas está justificada, pues si el nervio ha sido seccionado es improbable que se produzca su curación espontánea sin reparación y, por otra parte, es difícil determinar el estado del nervio sin realizar una exploración quirúrgica. Cuanto más tiempo transcurra entre el momento del traumatismo y la reparación, peor es el resultado.

Anastomosis hipoglosofacial

La anastomosis hipoglosofacial es actualmente el procedimiento de elección para reparar el nervio facial cuando no es posible realizar una sutura directa o un injerto nervioso. Es el caso de las lesiones de la porción proximal del nervio facial [1, 10]. Existen varios tipos de anastomosis hipoglosofaciales *(fig. 10):*

— sutura directa del tronco del XII par con el tronco del nervio facial;

— sutura del tronco del XII par y de su rama descendente con las dos ramas principales del nervio facial *(fig. 11);*

— sutura del tronco del XII par con una rama principal del VII par, conjuntamente con una transferencia de dos fragmentos musculares del músculo esternotiroideo, inervado por la rama descendente del XII par, al músculo orbicular de los párpados *(fig. 12).*

La técnica de extracción consiste en seguir la rama descendente del XII par y seccionar la anastomosis con el plexo cervical profundo. Es fácil extraer las islas musculares que se encuentran al final del trayecto de las ramas de división del nervio en el músculo.

Los dos fragmentos musculares se colocan en dos zonas de resección equivalentes realizadas en el músculo orbicular de los párpados. Inmediata o secundariamente, también se practica una tarsorrafia externa. Una vez cicatrizada, debe realizarse la rehabilitación de la zona facial durante un período de 6 meses. El paciente intervenido realizará la rehabilitación empleando un espejo.

La calidad de los resultados parece independiente del lugar de la anastomosis: en la mastoides o en la región parotídea.

El punto fundamental es la precocidad de la sutura hipoglosofacial. Cuanto más precoz sea la sutura, más rápido y completo será el resultado. Cuando la sutura se realiza inmediatamente, los primeros resultados de la reinervación aparecen al término del tercer mes y se completan entre el sexto y el décimo. Esta operación está justificada por sus buenos resultados: debe intentarse antes de considerar una cirugía paliativa.

Es preferible realizar la reinervación del territorio facial superior antes que la del territorio inferior. La transferencia de fragmentos musculares al músculo orbicular de los párpados es una variante de la técnica de Tucker [14], quien utiliza la transferencia de fragmentos musculares del omohioideo al orbicular de los labios.

No obstante, esta técnica de anastomosis hipoglosofacial presenta algunos inconvenientes [1].

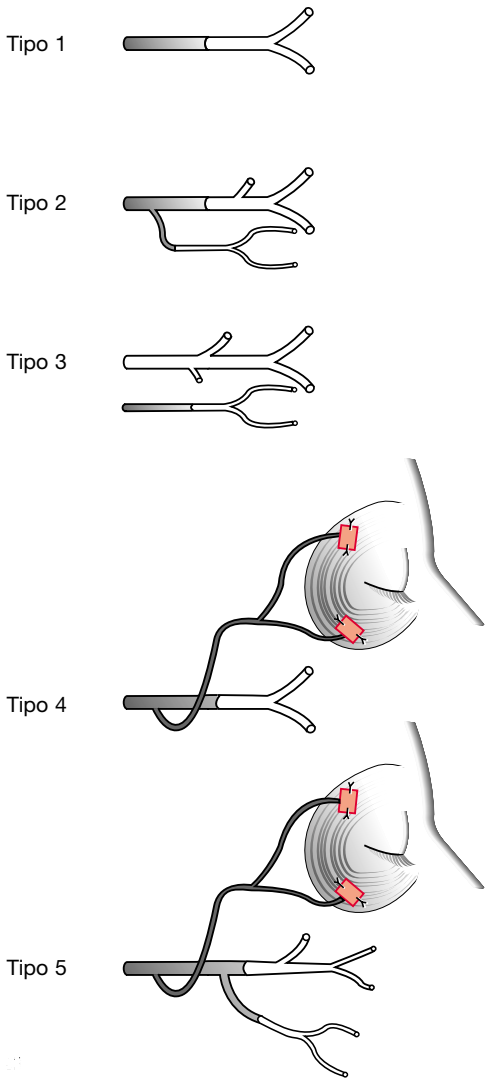

10 *Diferentes variedades de anastomosis hipoglosofaciales. (XII par craneal, tono gris. VII par craneal, en blanco. Rama descendente: trazo pleno).*

La coordinación de los movimientos de la lengua con los de la cara es delicada al principio. El resultado alcanzado conlleva una facies simétrica en reposo. La mímica forzada hace aparecer la parálisis del músculo frontal, que no se recupera nunca. La deglución se acompaña de una contracción neta de la parte inferior de la cara. Se produce una hemiatrofia lingual constante, con desviación de la lengua. En cambio, la contención de la saliva y la ingestión son normales. Por lo tanto, la sutura hipoglosofacial es la mejor solución cuando no puede realizarse una sutura terminoterminal del VII par o un injerto nervioso.

Injertos nerviosos transfaciales

La utilización del nervio facial sano contralateral para reinervar los músculos faciales funcionales del lado opuesto de la cara es una alternativa. La operación se realiza mediante la implantación de injertos nerviosos del nervio sural, que cruzan la cara. Este método fue publicado por Anderl (Innsbruck, Austria) en 1973, quien lo puso en práctica en una lesión del nervio facial, 18 meses después de producido el traumatismo.

Los injertos nerviosos transfaciales se anastomosan entre la mitad de los fascículos nerviosos funcionales del nervio facial sano y los extremos nerviosos del lado paralizado *(fig. 13).*

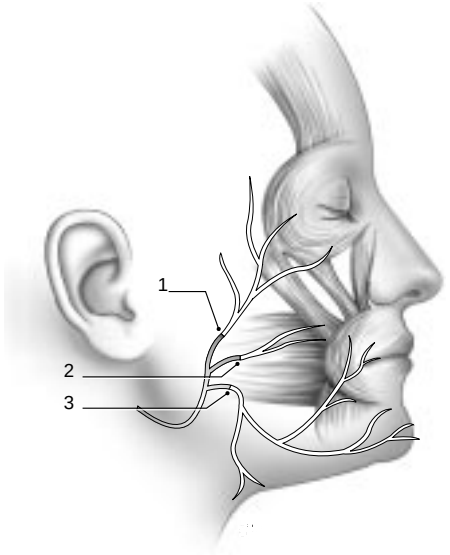

11 *Anastomosis hipoglosofacial.*
1. Tronco del XII par anastomosado a la rama secundaria del VII par superior con destino oculopalpebral.
2. Nervio del tirohioideo anastomosado al ramo nasogeniano.
3. Rama descendente del XII par craneal anastomosada a la rama cervicofacial del VII par.

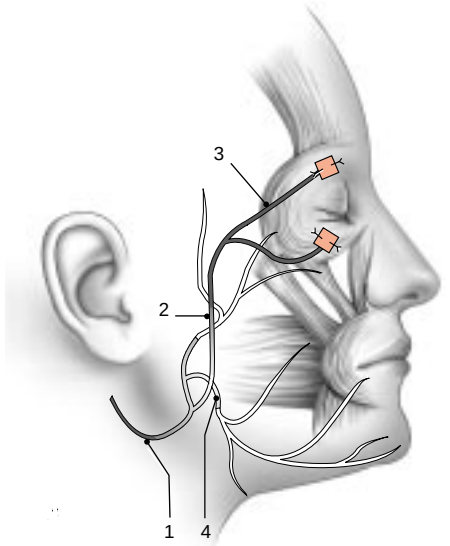

12 *Anastomosis hipoglosofacial con transferencia de dos fragmentos musculares (músculo esternotiroideo).*
1. Tronco del XII par craneal anastomosado a la rama temporofacial del VII par.
2, 3. Rama descendente del XII par craneal con dos fragmentos del músculo esternotiroideo implantados en el músculo orbicular de los párpados.
4. Nervio del tirohioideo anastomosado con la rama cervicofacial del VII par.

Esta técnica está indicada cuando las ramas del nervio facial lesionado pueden identificarse claramente.

En ambos lados, las ramas del nervio facial son individualizadas en el borde anterior de la parótida después de haber hecho una incisión preauricular.

Los injertos nerviosos se introducen en un túnel subcutáneo, encima del labio superior. Las anastomosis nerviosas se realizan entre los grupos fasciculares de las ramas motoras del nervio facial y los injertos nerviosos. Luego, los injertos ner-

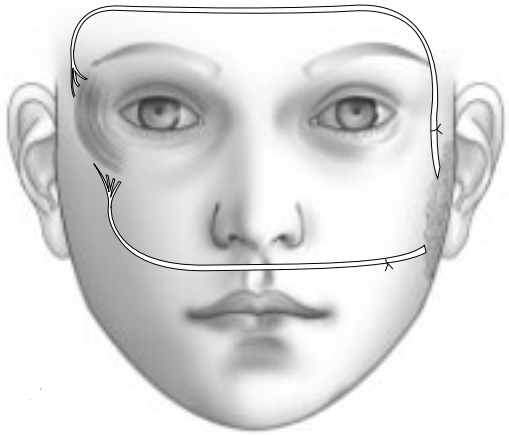

13 *Injertos nerviosos transfaciales, pasando a nivel del labio superior y por la frente.*

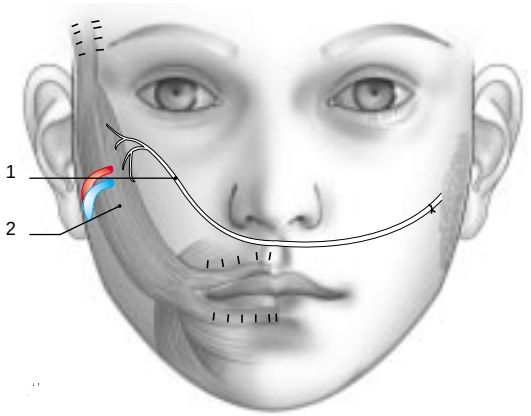

14 *Parálisis facial con fibrosis de los músculos.*
1. Injerto nervioso transfacial que reinerva el músculo recto interno del muslo.
2. Trasplante libre de músculo recto interno del muslo revascularizado con los vasos temporales.

viosos se suturan a los grupos fasciculares de las ramas motoras del lado paralizado. Estas suturas nerviosas se realizan sin tensión, con dos puntos de sutura por cada grupo fascicular. Con esta técnica se pueden reinervar los músculos frontal, cigomático y orbicular de los labios.

■ *Anastomosis entre la raíz motora del nervio trigémino (V par) y el nervio facial*

Ya no se realiza. Se propuso tras petrosectomía parcial y sacrificio del VII. Se trataba de la única solución cuando no existía ningún otro nervio craneal motor.

■ *Anastomosis entre el nervio espinal y el nervio facial*

Esta técnica provoca la parálisis del trapecio.

Cuando es posible, se puede utilizar la única rama destinada al músculo esternocleidomastoideo. Este método es más teórico que práctico. Se ha abandonado.

■ *Tratamiento de la parálisis facial mediante el trasplante de músculo recto interno del muslo*

La técnica consiste en utilizar un injerto nervioso transfacial, seguido de una transferencia libre de músculo revascularizado y reinervado. La operación se realiza en dos tiempos, dejando un intervalo entre ambos de 4 a 14 meses *(fig. 14).*

La operación está indicada particularmente en la persona joven y cuando los músculos faciales del lado paralizado están atrofiados.

■ *Trasplante libre del músculo dorsal ancho*

Fue utilizado por Ueda et al [12, 15] en casos de parálisis facial irreversible y en aquellos pacientes en los que no era posible realizar la técnica transfacial.

El trasplante está revascularizado con los vasos del cuello y el nervio motor del músculo dorsal ancho está suturado al nervio hipogloso mayor.

REPARACIÓN DE LOS NERVIOS LARÍNGEOS

La reinervación de la laringe sigue siendo aleatoria. Es objeto de importantes investigaciones [4, 6, 8, 10, 14].

La parálisis laríngea bilateral puede comprometer el pronóstico vital por los problemas respiratorios que ocasiona.

La tendencia era considerar la lesión motora como irreversible y sólo proponer tratamientos paliativos. No obstante, después de 20 años, las observaciones dirigidas a restablecer la motilidad de las cuerdas vocales paralizadas se han multiplicado.

Ogura (1971) ha sido el primero en poner en práctica el método del pedículo neuromuscular tan bien precisado por Tucker [14]. Los autores que introdujeron las técnicas modernas de reinervación laríngea son: Tucker [14], Crumley [4], He et al [8].

■ *Suturas nerviosas directas del nervio recurrente*

La sutura directa del nervio recurrente en el hombre es una técnica muy antigua. Doyle (1967) y posteriormente otros autores, como Mounier-Kuhn y Ogura, no han podido demostrar que se lograra recuperar una abducción inspiratoria normal. En la mayoría de los casos, la cuerda vocal exhibe movimientos similares a un temblor [5, 6] que revelan la sincinesis de los músculos laríngeos. La electromiografía pone en evidencia las actividades eléctricas paradójicas de los músculos intrínsecos. Esta reinervación aberrante se debe probablemente a la estructura tan plexiforme de los nervios recurrentes. La potencialidad de regeneración del nervio recurrente después de la sutura y la ausencia de atrofia muscular pueden hacer que estas intervenciones resulten útiles para prevenir las alteraciones tróficas de los músculos laríngeos.

La anastomosis con el X par permite una cierta recuperación de la función laríngea que predomina en el componente aductor, pues existe un predominio de la función aductora (en el X par hay una fibra abductora y tres aductoras).

El injerto libre del nervio recurrente es un injerto nervioso libre anastomosado entre los dos segmentos de un nervio recurrente seccionado. El injerto nervioso es un segmento del plexo cervical superficial o un segmento de la rama descendente del XII par. Estas técnicas no logran el retorno de la función laríngea, sino solamente movimientos glóticos paradójicos.

■ *Anastomosis del asa del hipogloso al nervio recurrente en la parálisis laríngea*

El interés de esta técnica es triple [4]: no es invasiva para la laringe, es reversible, rápida y simple, y obtiene mejores resultados fonatorios que los procesos clásicos de inyección de teflón o de colágeno.

El nervio recurrente se identifica y diseca hacia abajo. Se corta lo más bajo posible. La parte distal del asa del hipoglo-

so se secciona y traspone hacia la laringe. Los nervios se suturan con hilo de nilón de 10/0. En caso de lesión distal del nervio recurrente, se diseca a nivel del cuerno inferior del cartílago tiroideo.

El resultado final de la reinervación de los músculos laríngeos sobre la voz tiene efecto 3 a 12 meses después de la operación.

Reinervación laríngea mediante el nervio frénico

Tras la parálisis bilateral de las cuerdas vocales, en la mayoría de los casos aparece disnea.

El nervio frénico se ha anastomosado al nervio recurrente cortado, lo que da como resultado una buena función de abducción en la inspiración.

En la práctica clínica, el extremo distal del nervio recurrente cortado puede ser difícil de disecar si existe fibrosis. En tal caso, la implantación directa del nervio frénico en el músculo cricoaritenoideo es más fácil. Pero en la experiencia, esta técnica no proporciona prácticamente ningún movimiento a la cuerda vocal del lado reinervado y el riesgo es la reinervación de los músculos laríngeos aductores.

Conviene elegir la anastomosis nerviosa directa entre el nervio frénico y el nervio recurrente. No obstante, no se aconseja la utilización del nervio frénico en el tratamiento de las parálisis del nervio recurrente porque induce parálisis diafragmática.

Reinervación del músculo cricoaritenoideo posterior mediante el nervio simpático

La reinervación del músculo cricoaritenoideo posterior ha sido realizada experimentalmente con el nervio simpático.

El estudio mediante videolaringoscopia, EMG e histología confirma la reinervación del músculo.

Reinervaciones laríngeas selectivas

Las reinervaciones laríngeas selectivas abren una nueva vía de investigación [8]. Aún se encuentran en estado experimental. Tres nervios diferentes se han suturado a la rama aductora (rama descendente del XII par, rama externa del nervio laríngeo superior, extremo proximal del nervio recurrente seccionado). El nervio frénico se anastomosa en este caso a la rama abductora.

Lo ideal es la anastomosis entre el nervio cricoaritenoideo posterior y la rama terminal descendente del XII par destinada al músculo esternotiroideo (dilatador accesorio de la glotis).

Reinervación de la laringe mediante un pedículo neuromuscular

La reinervación en caso de parálisis recurrencial bilateral mediante un pedículo neuromuscular está bien establecida. Tucker publicó la técnica de la reinervación mediante un pedículo neuromuscular en 1976 [14]. La laringe no debe presentar fijación o anquilosis de los aritenoides, pues el pedículo neuromuscular resultaría ineficaz. En caso de patología del sistema nervioso central (síndrome de Guillain y Barré, poliomielitis), los resultados del pedículo neuromuscular son malos. Asimismo, la atrofia de los músculos laríngeos impide obtener buenos resultados.

El pedículo neuromuscular está constituido por el asa del hipogloso y un fragmento del músculo omohioideo. La elección de este pedículo se debe a que es constante y suficientemente largo. El fragmento de músculo debe tener 2 a 3 mm de lado e incluir el 80 % de las placas motoras. Esto permite

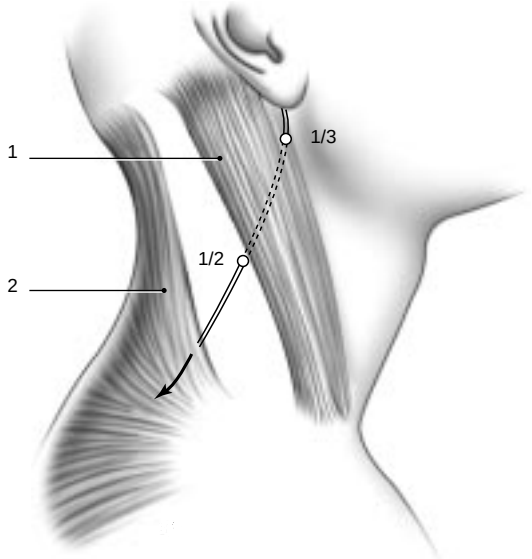

15 *Localización del nervio accesorio en los bordes anterior y posterior del músculo esternocleidomastoideo (1) y en el borde anterior del músculo trapecio (2).*

el proceso de neurotización del músculo cricoaritenoide posterior. El asa del hipogloso no debe disecarse demasiado cerca, de manera tal que conserve su vascularización. La identificación del cricoaritenoideo posterior representa la segunda dificultad: se debe girar la laringe 90° y presentar la cara posterolateral de los cartílagos tiroideo y cricoideo. El músculo se encuentra en el lugar de reflexión del seno piriforme. El pedículo neuromuscular se sutura al músculo. Sólo es necesario el contacto de los dos elementos.

La mejoría se manifiesta entre las 4 y 10 semanas después de la operación. Inmediatamente, el índice de buenos resultados es elevado (85 %).

A largo plazo, después de una reinervación satisfactoria de una parálisis bilateral, los fracasos tardíos están relacionados con la anquilosis de las articulaciones cricoaritenoideas. En el 17 % de los pacientes se produce un deterioro de los resultados al cabo de 2 a 5 años. Esta técnica es útil y fiable.

Trasplante de laringe

Los trasplantes de laringe fueron intentados por Kluiskens en 1969, con malos resultados debidos al rechazo. No existe razón alguna para no esperar el trasplante de laringe en el hombre, el cual en este momento se encuentra en terreno experimental [5, 6].

REINERVACIÓN DE LOS TRASPLANTES LIBRES

El desarrollo de la microcirugía ha permitido realizar reconstrucciones complejas tras exéresis amplias y plurihísticas a nivel cervicofacial para extirpar tumores malignos. En tales casos, los trasplantes libres de músculo pueden reinervarse con el asa del nervio hipogloso. Los trasplantes libres cutáneos se reinervan con la rama cervical transversa.

NERVIO HIPOGLOSO MAYOR

Es el nervio motor de la lengua. Su sección bilateral impide deglutir con normalidad. En caso de sección accidental intraoperatoria o traumática, se puede realizar su sutura inmediata con cuatro puntos de monofilamento de 10/0.

El XII par es un nervio interesante para reinervar especialmente el nervio facial.

NERVIO ACCESORIO

El nervio accesorio es el nombre que recibe actualmente la rama externa del XI par. Suele ser lesionado involuntariamente en el momento de realizar una adenectomía con anestesia local.

En el transcurso de los vaciamientos cervicales: el nervio se localiza fácilmente arriba cuando cruza la vena yugular interna *(fig. 15)*.

En caso de sección el nervio espinal puede ser reparado mediante un injerto nervioso, pues la sutura se hace siempre bajo tensión.

El nervio espinal no debe utilizarse para reparar otro nervio motor, debido a las importantes secuelas que produce su extracción.

NERVIOS OCULOMOTORES

La parálisis del sexto par es la más frecuente de las parálisis oculomotoras. Cerca del 95 % de las parálisis del VI par se curan espontáneamante. Estos nervios quedan fuera del alcance de las técnicas de reparación.

Conclusión

Las técnicas de las suturas nerviosas están bien codificadas. Actualmente la elección se inclina por las suturas epiperineurales. Para realizar estas suturas es necesario utilizar material de microcirugía y haber recibido entrenamiento. Es preferible efectuar las reparaciones nerviosas precozmente.

Las aplicaciones de las suturas nerviosas son numerosas en ORL. La principal aplicación es la sutura de los nervios motores: nervio facial, nervio laríngeo recurrente, nervio hipogloso y su rama descendente, y nervio accesorio. También se actúa sobre los nervios sensitivos, ya sea para repararlos o sobre todo, para utilizarlos como injertos nerviosos (ramas del plexo cervical superficial). La cirugía nerviosa en ORL requiere para su ejecución un buen conocimiento de la fisiopatología de la regeneración nerviosa, de los instrumentos de microcirugía, de los hilos finos y del microscopio quirúrgico. Se trata de una cirugía de resultados y progresos inciertos, por lo que es necesario que sea realizada por profesionales idóneos.

Cualquier referencia a este artículo debe incluir la mención del artículo original: Germain MA, Marandas P et Demers G. Techniques et applications des sutures nerveuses en ORL. Encycl Méd Chir (Editions Scientifiques et Médicales Elsevier SAS, Paris, tous droits réservés), Techniques chirurgicales - Tête et cou, 46-550, 1996, 10 p.

Bibliografía

[1] Cannoni M, Pech A, Zanaret M, Thomassin JM, Goubert JL. Notre expérience de l'anastomose hypoglossofaciale. *Ann Otol Laryngol* 1982 ; 99 : 299-302

[2] Castro Ferreira M, Morais Besteir J, Tuma P. Results of reconstruction of the facial nerve. *Microsurgery* 1994 ; 15 : 5-8

[3] Chouard CH, Charachon R, Morgon A, Cathala HP. Anatomie pathologique et chirurgie du nerf facial. Paris, Masson : 1972

[4] Crumley RL. Update : ansa cervicalis to recurrent laryngeal nerve anastomosis for unilateral laryngeal paralysis. *Laryngoscope* 1991 ; 101 : 384-387

[5] Germain MA. La reconstruction de l'hypopharynx et du larynx par transplants libres. Anatomie. Expérimentation. Applications cliniques. [Thèse de Doctorat d'État de biologie humaine]. Paris, 1985 : 263 p

[6] Germain MA, Hureau J, Trotoux J. Systématisation et histomorphométrie des nerfs laryngés humains. *Bull Acad Natle Med* 1987 ; 171 : 37-44

[7] Hagan WE. Microneural techniques for nerve grafting. *Laryngoscope* 1981 ; 91 : 1759-1766

[8] He X, Wang JD, Urtasun A, Traissac L. Anatomical research on the laryngeal nerve : a new study of the « ramus communicans » in man. *Rev Laryngol Otol Rhinol* 1994 ; 115 : 383-385

[9] Millesi M. Forty two years of peripheral nerve surgery. *Microsurgery* 1993 ; 14 : 228-233

[10] Nguyen M, Tixier C, Jouanin F, Junien Lavillauroy C. Les techniques de réinnervation laryngée. Étude expérimentale sur le chien. Revue de la littérature. *J Fr Otorinolaryngol* 1990 ; 39 : 437-446

[11] Oberlin C. Greffes nerveuses. Anatomie des sites donneurs. *Ann Chir Main* 1989 ; 8 : 281-284

[12] Pitty LF, Tator CH. Hypoglossal facial nerve anastomosis for facial nerve palsy following surgery for cerebellopontine angle tumors. *J Neurosurg* 1992 ; 77 : 724-731

[13] Sterkers O, Badr El Dine M, Bagot D'Arc M, Tedaldi R, Sterkers JM. Anastomose du nerf facial par colle de fibrine exclusive, à propos de 60 cas. *Rev Laryngol Otol Rhinol* 1990 ; 111 : 433-435

[14] Tucker HM. Combined laryngeal framework medialization and reinnervation for unilateral vocal cord paralysis. *Ann Otol Rhinol Laryngol* 1990 ; 99 : 778-781

[15] Ueda K, Harri K, Yamada A. Free neurovascular muscle transplantation for the treatment of facial paralysis using the hypoglossal nerve as a recipient motor source. *Plast Reconstr Surg* 1994 ; 94 : 808-817